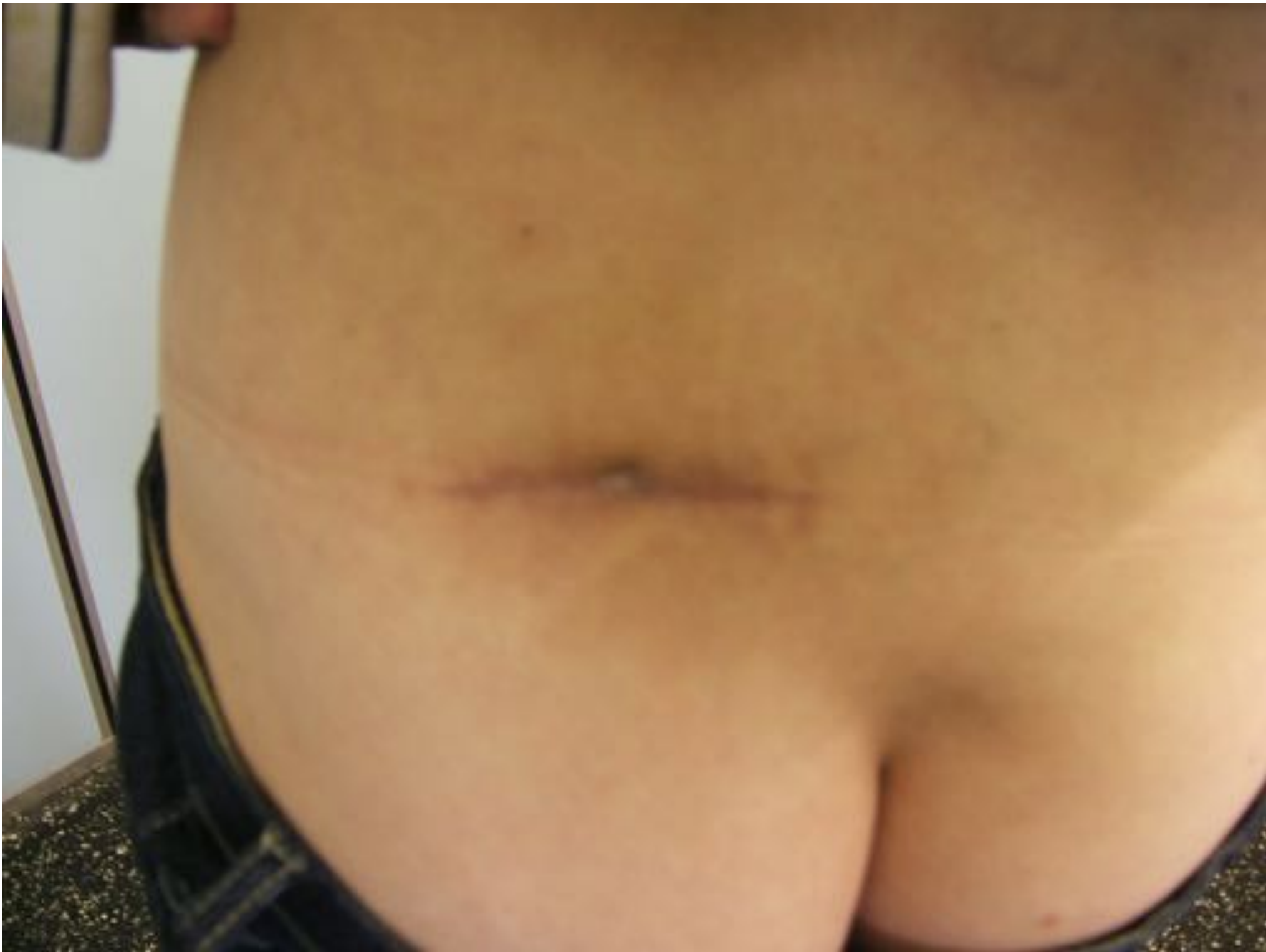

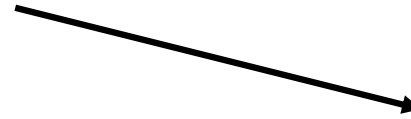
- 50 ans, PAS d'ATCD mammaire personnel ou familial
- Bilan étiologique d'une métastase sous cutanée d'un adénocarcinome bien différencié



Carcinome indifférencié ou ADK +/- bien différencié

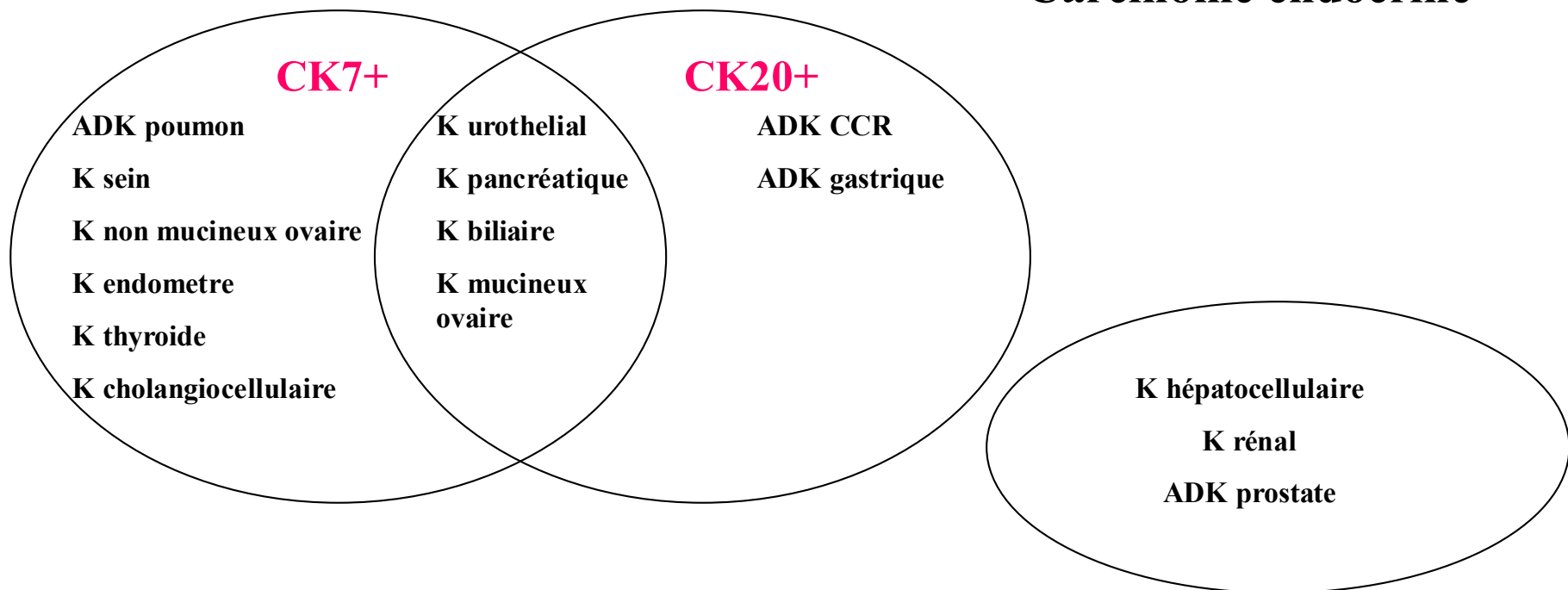


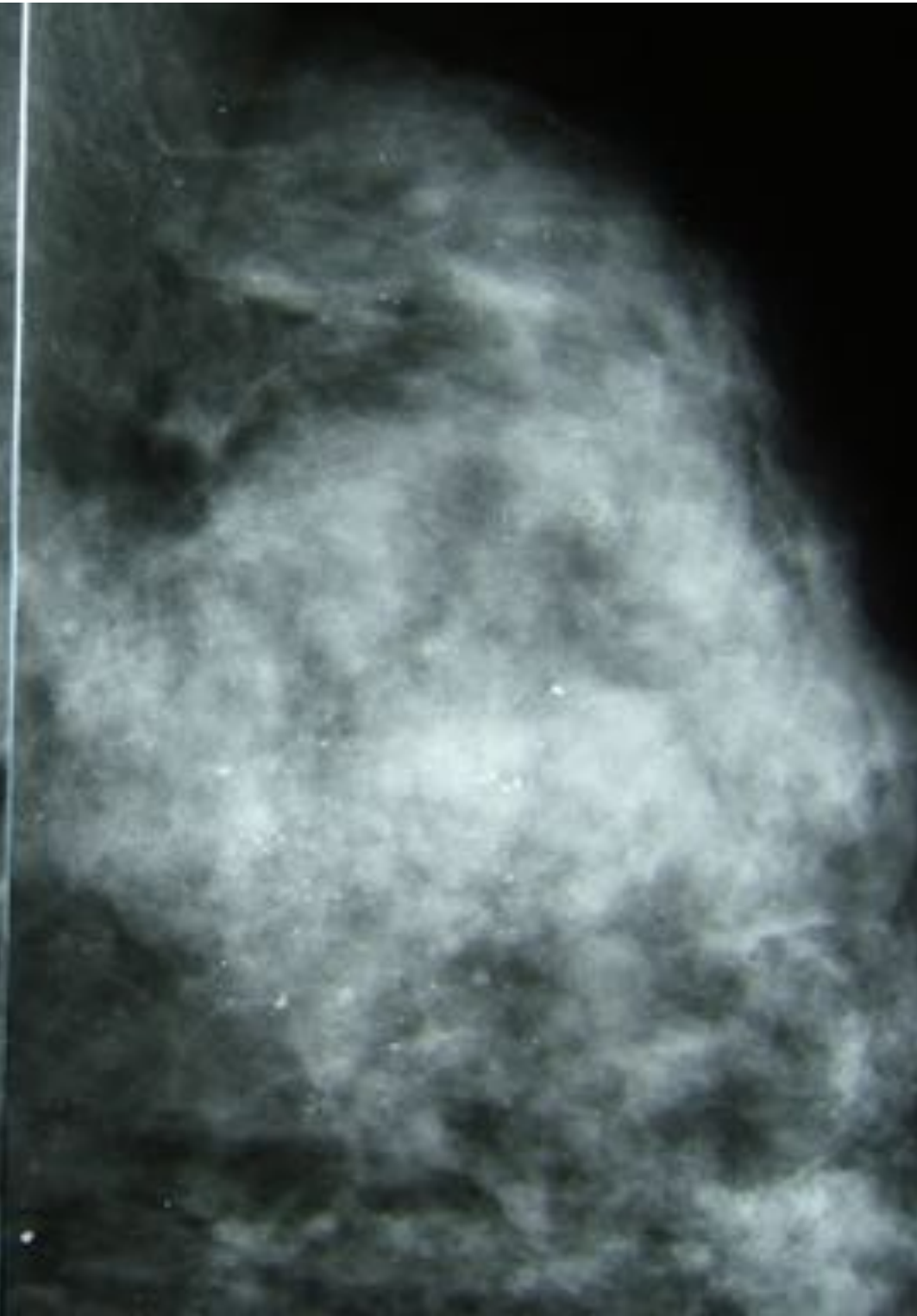
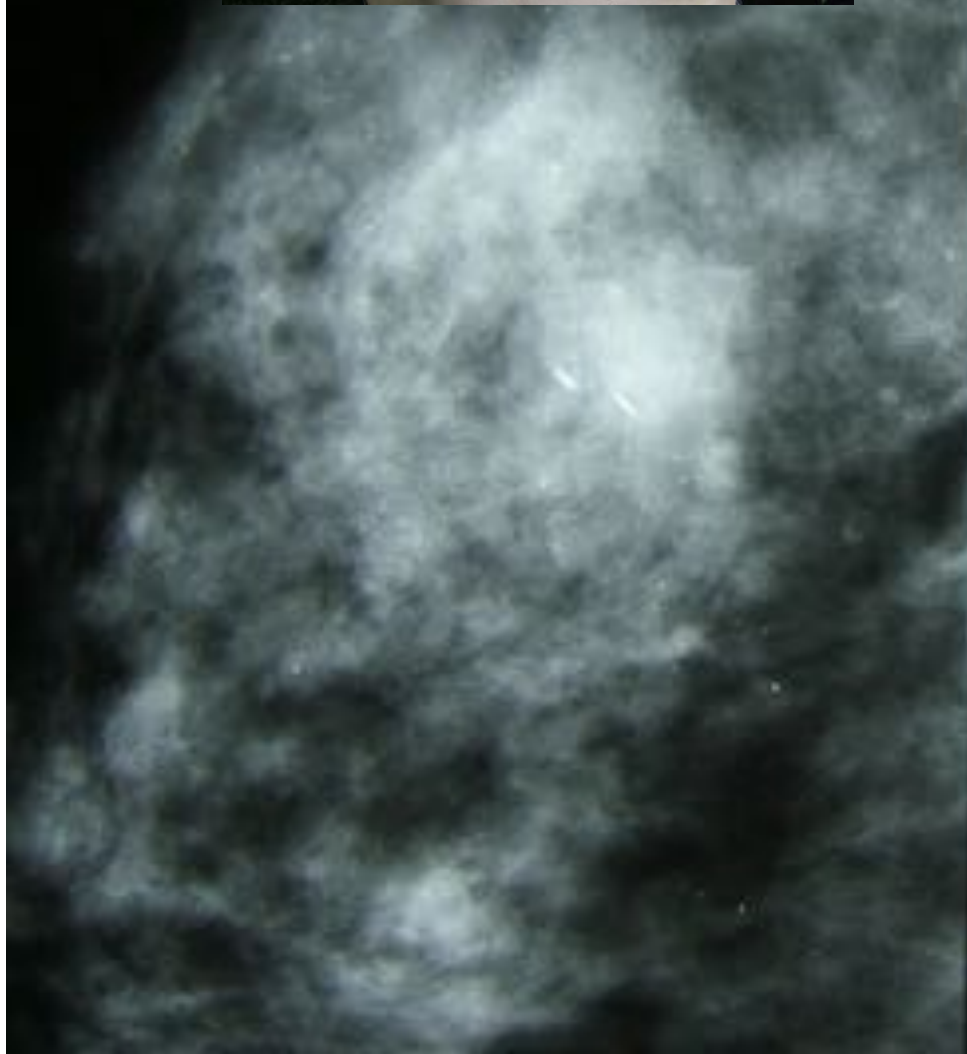
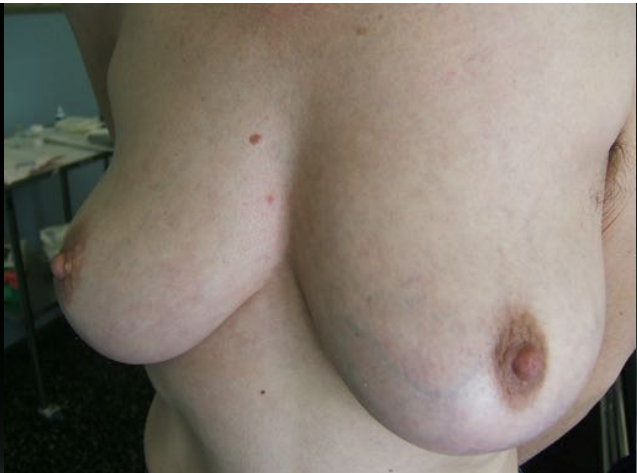CK7, CK20, Chromogranine, Synaptophysine

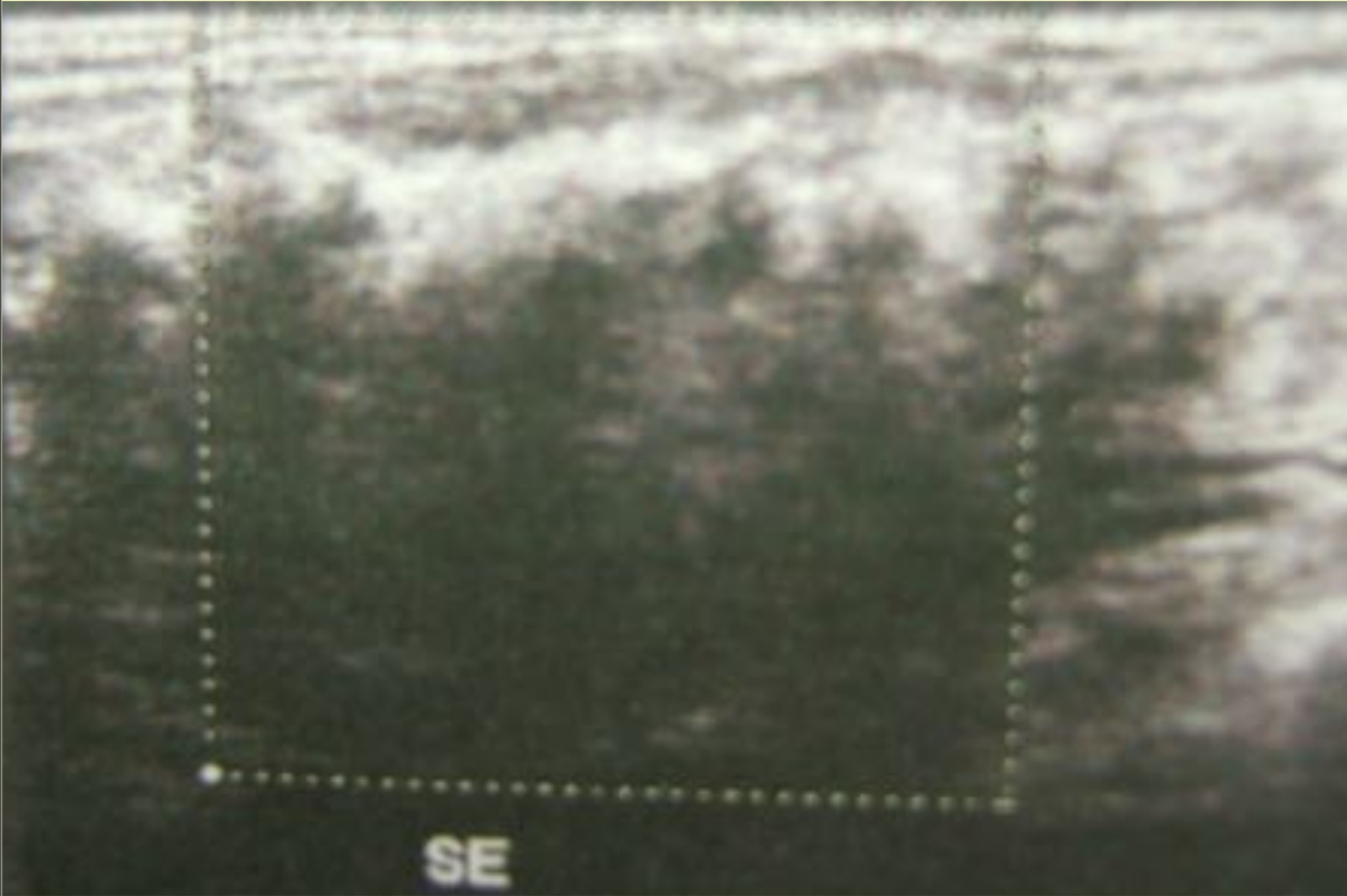

Chromogranine+, Synaptophysine +, CD56+

Carcinome endocrine



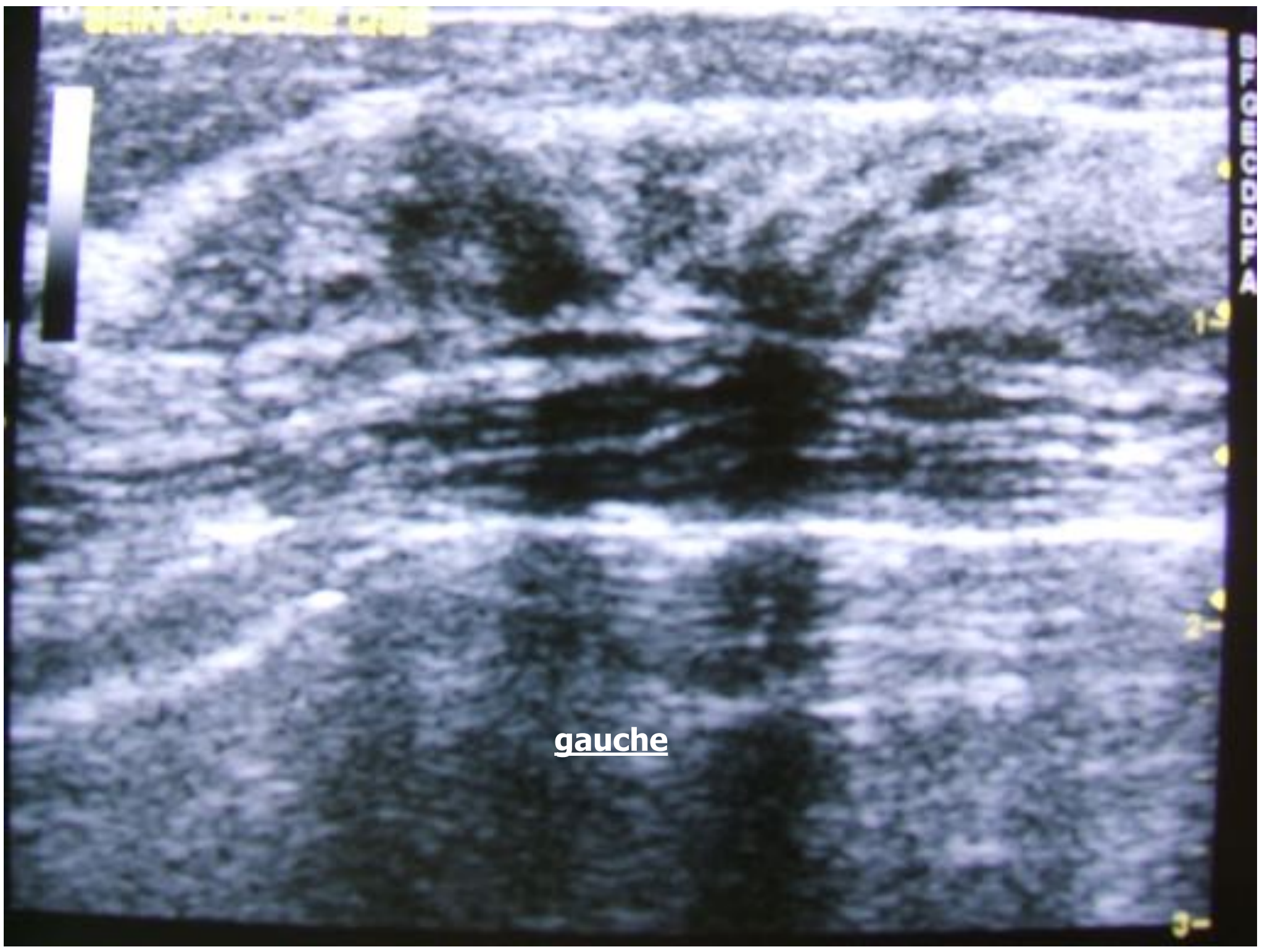


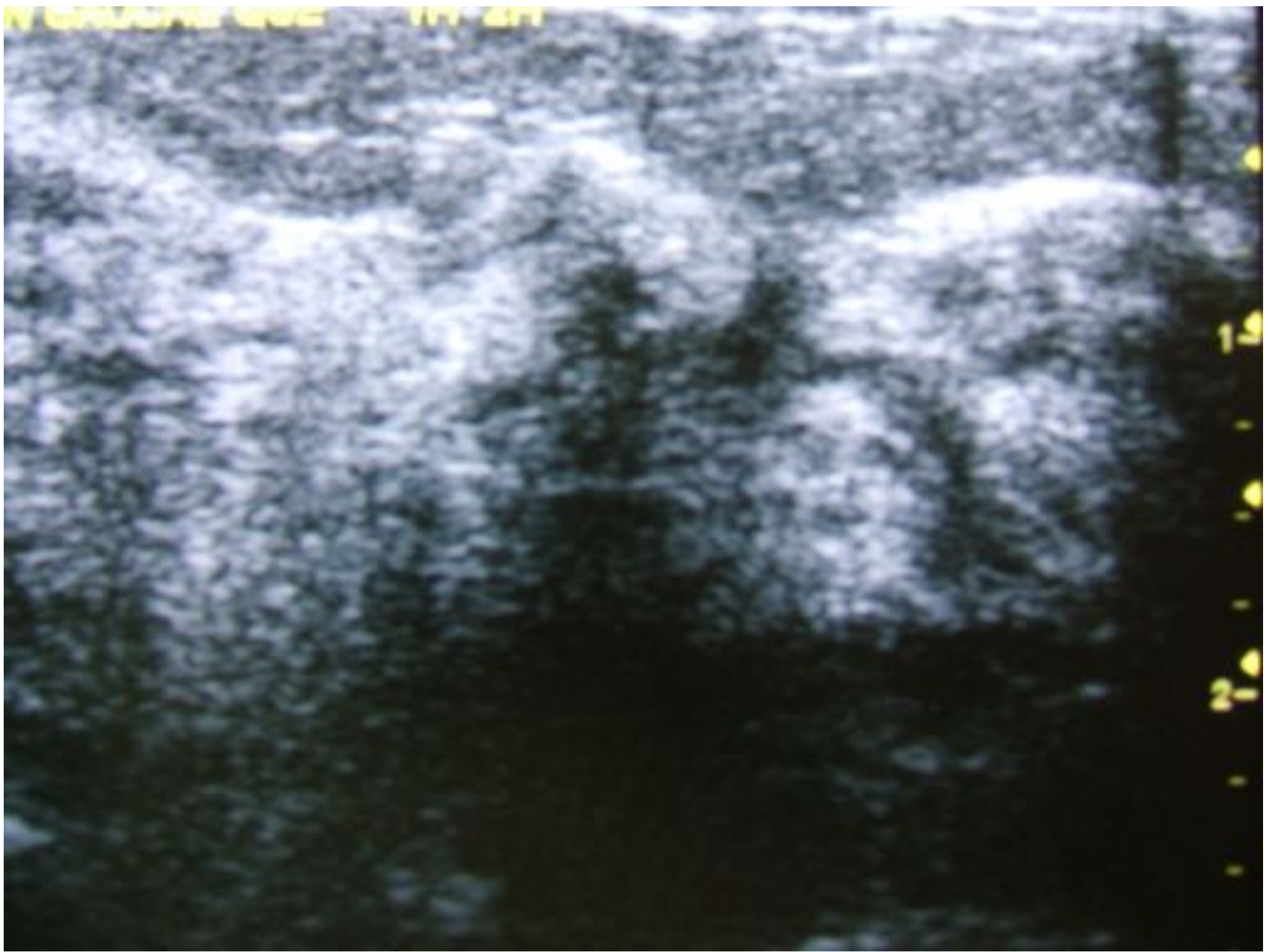

SEIN OPTIQUE 1205

BLONDIA

gauche





1.2
2.1
3.4
4.5
5.6
6.7
7.8
8.9
9.0

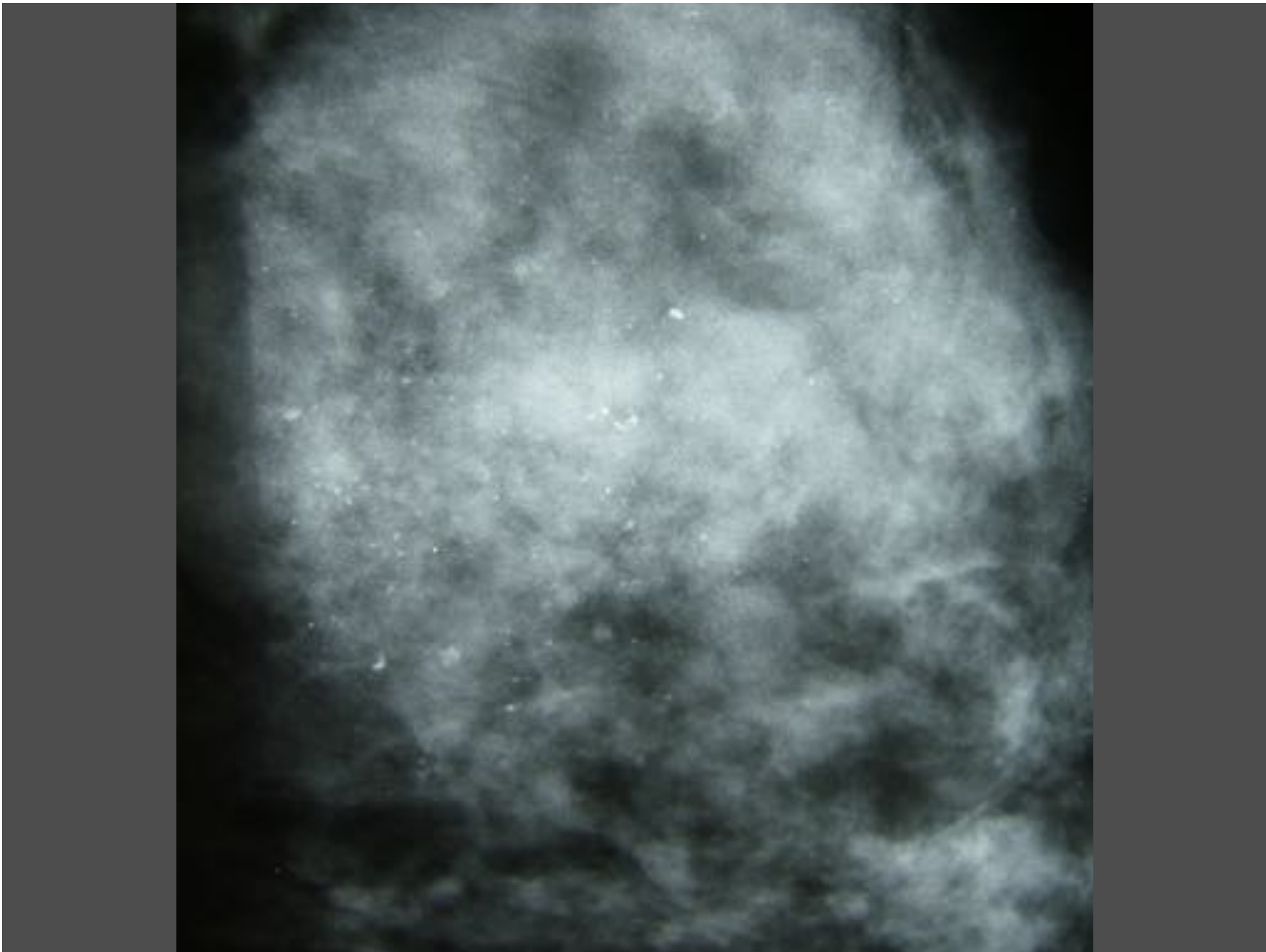
B

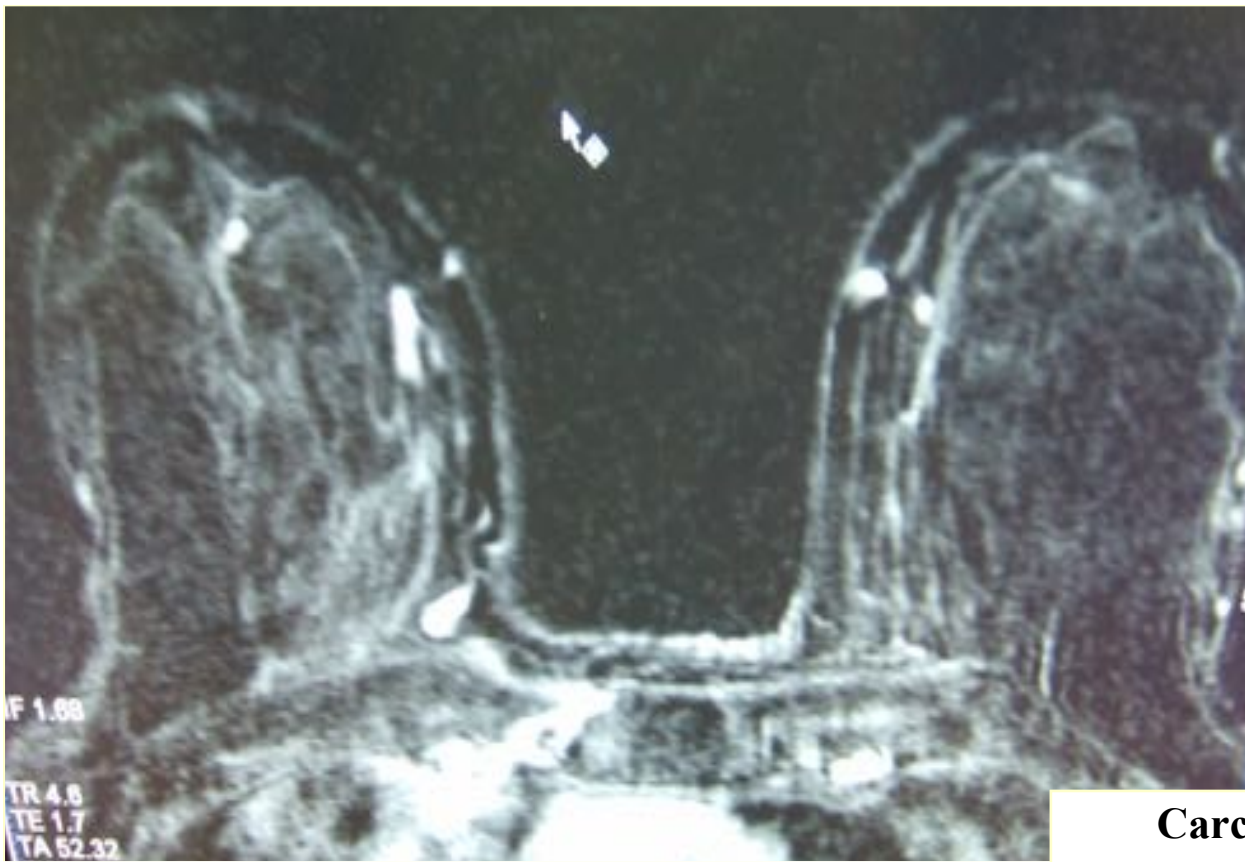
gauche

gauche

droit

droit



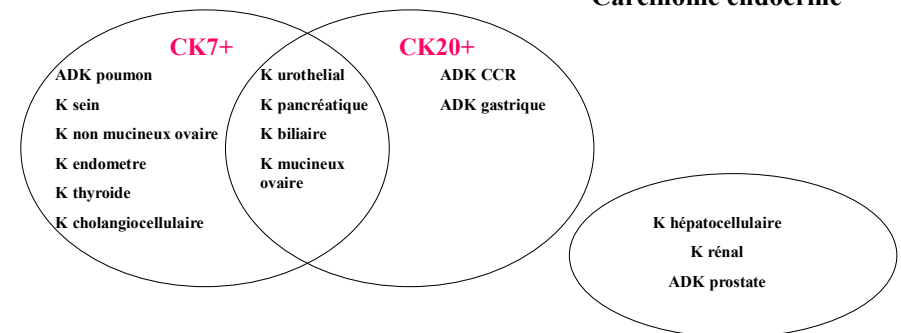


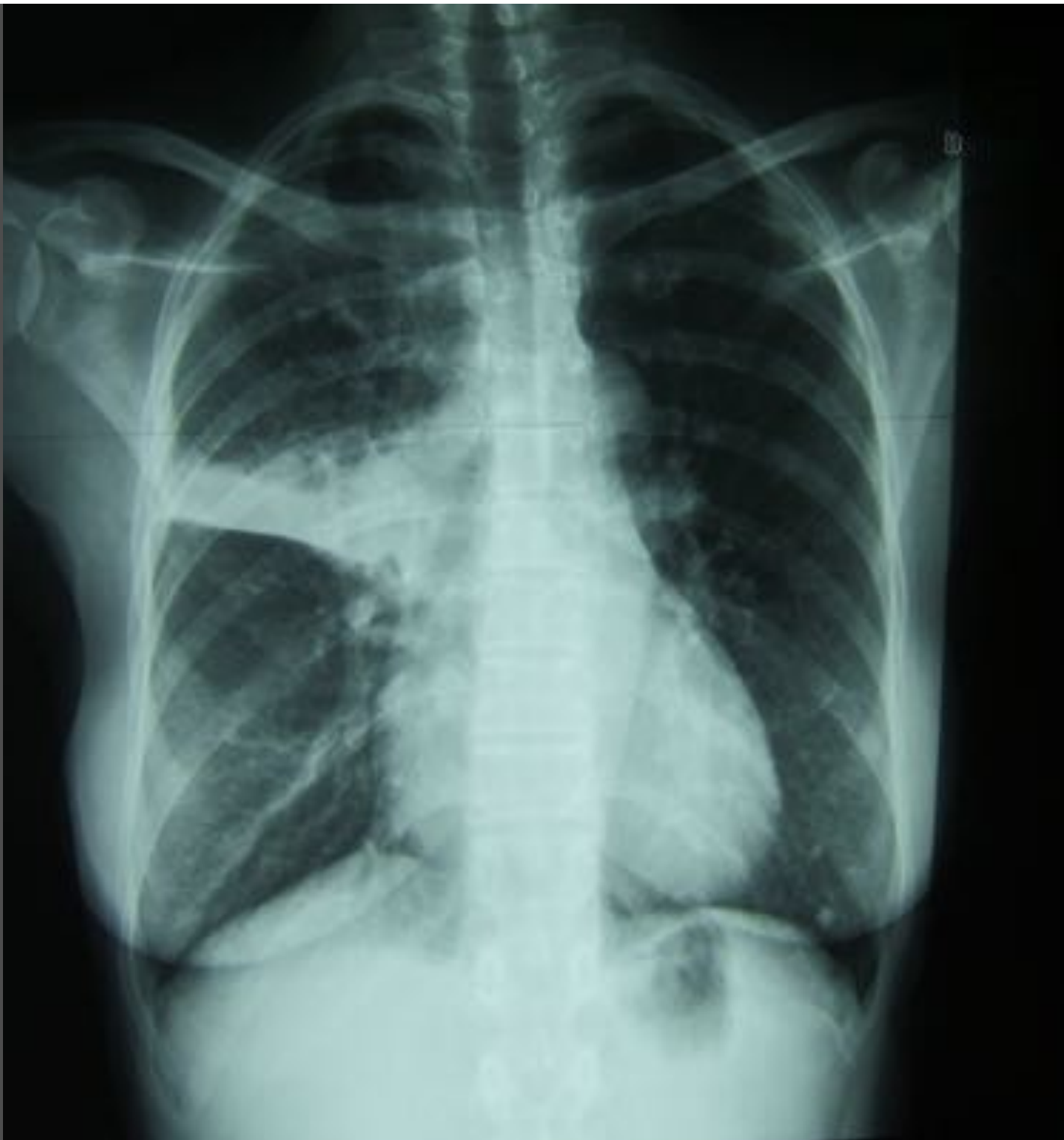Carcinome indifférencié ou ADK +/- bien différencié

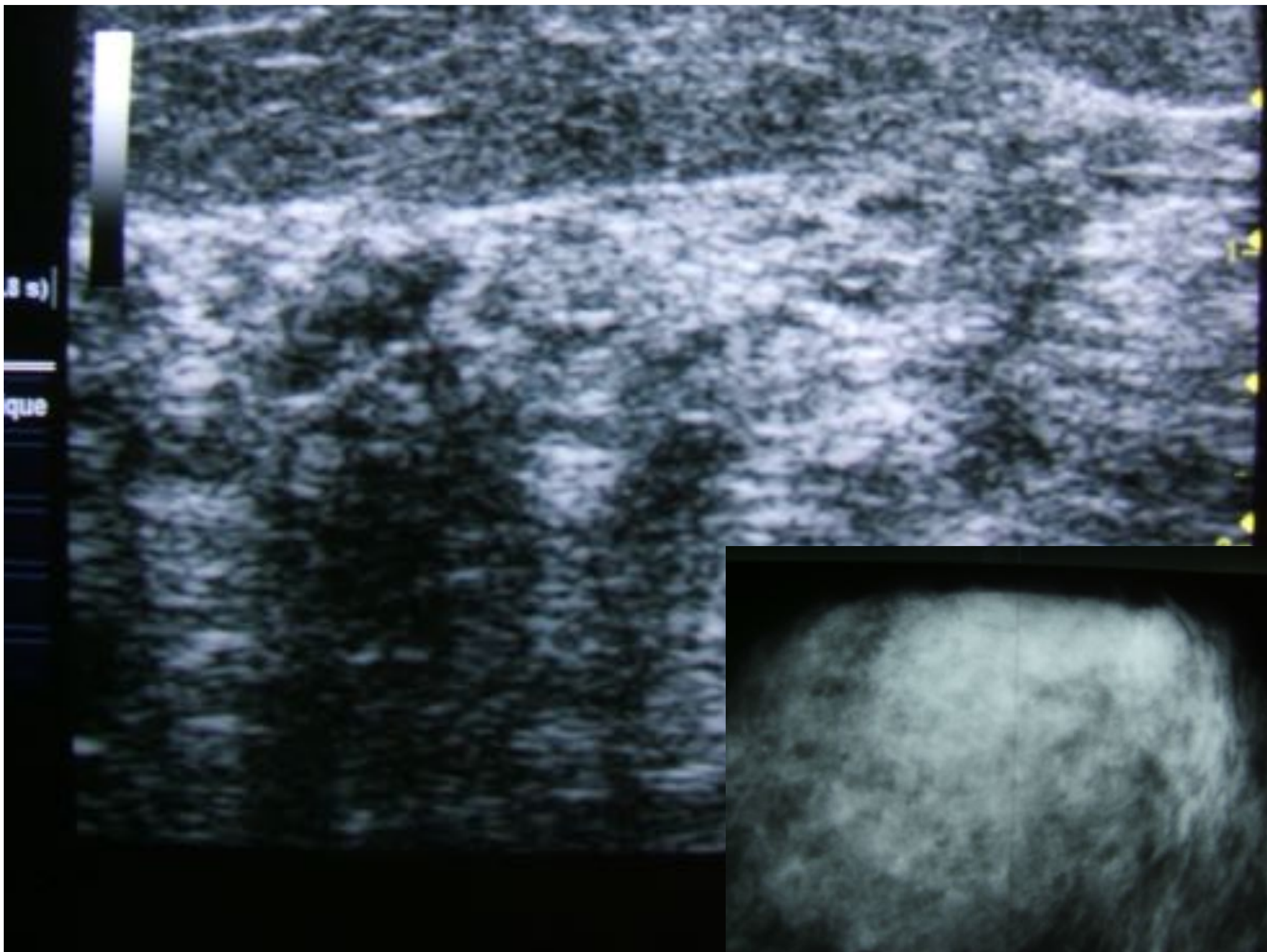
↓
CK7, CK20, Chromogranine, Synaptophysine

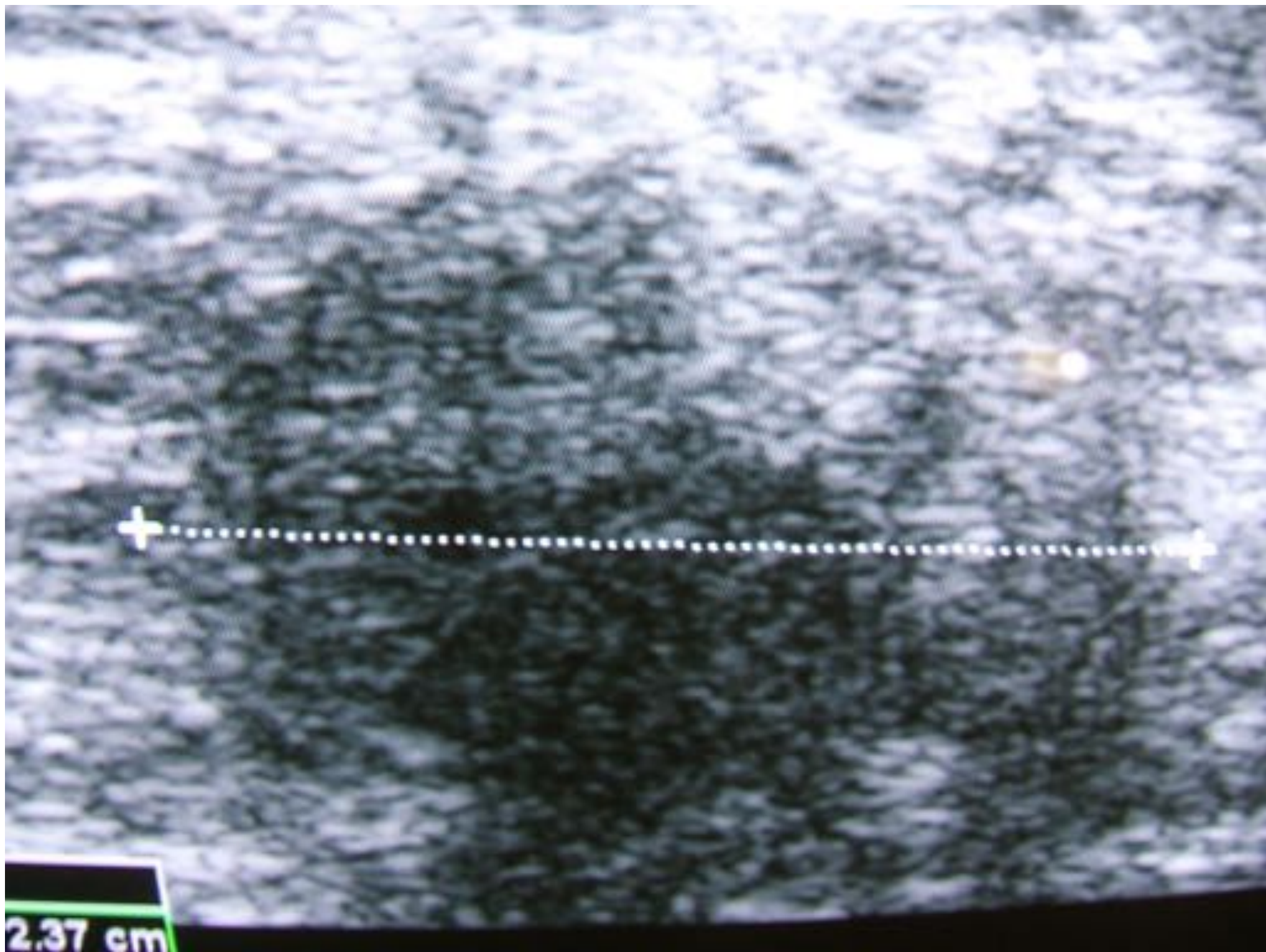
↘
Chromogranine+, Synaptophysine+, CD56+

Carcinome endocrine









2.37 cm

- Valeur relative de la mammo, de l'écho et du CA 15-3
- Se méfier des à priori
- Pas de parallélisme dans la difficulté de lecture de la mammo et de l'IRM
- Toute forme d'imagerie , même l'histo, comporte une part de subjectivité
- Intérêt de l'immunohistochimie